

<https://doi.org/10.25207/1608-6228-2019-26-2-85-92>

АНАЛИЗ УРОВНЯ МАРКЕРА АПОПТОЗА АННЕКСИНА V И СТОМАТОЛОГИЧЕСКОГО СТАТУСА У ПАЦИЕНТОВ С ХРОНИЧЕСКИМ ГЕНЕРАЛИЗОВАННЫМ ПАРОДОНТИТОМ НА ФОНЕ БРОНХОЭКТАТИЧЕСКОЙ БОЛЕЗНИ

А. К. Саркисов, Е. А. Полунина*, К. А. Саркисов

Федеральное государственное бюджетное образовательное учреждение высшего образования «Астраханский государственный медицинский университет» Министерства здравоохранения Российской Федерации, ул. Бакинская, д. 121, г. Астрахань, 414000, Россия

Аннотация

Цель. Изучить и проанализировать уровень маркера апоптоза аннексина V в ротовой жидкости у пациентов с генерализованным пародонтитом без общесоматической патологии и на фоне бронхоэктатической болезни.

Материалы и методы. Было обследовано 40 пациентов с генерализованным пародонтитом без общесоматической патологии и 50 пациентов с генерализованным пародонтитом с бронхоэктатической болезнью. В качестве группы контроля были обследованы 40 соматически здоровых лиц с интактным пародонтом. Всем обследуемым определяли индексы состояния тканей пародонта: РМА, PI, Muhlemann, ОНI-s. Уровень маркера апоптоза аннексина V определяли в ротовой жидкости методом иммуноферментного анализа.

Результаты. Установлено, что значение индексов состояния тканей пародонта (РМА, PI, Muhlemann, ОНI-s) было статистически значимо выше в группе пациентов с генерализованным пародонтитом на фоне бронхоэктатической болезни как по сравнению с группой контроля, так и по сравнению с группой пациентов с генерализованным пародонтитом без общесоматической патологии. Уровень маркера апоптоза аннексина V так же был статистически значимо выше у пациентов с генерализованным пародонтитом на фоне бронхоэктатической болезни по сравнению с группой контроля и группой пациентов с генерализованным пародонтитом без общесоматической патологии ($p < 0,001$). По результатам корреляционного анализа были выявлены статистически значимые взаимосвязи средней силы между уровнем аннексина V и значением индексов состояния тканей пародонта как в группе пациентов с генерализованным пародонтитом без общесоматической патологии, так и в группе пациентов с генерализованным пародонтитом на фоне бронхоэктатической болезни. При этом сила данных взаимосвязей у пациентов с генерализованным пародонтитом на фоне бронхоэктатической болезни была больше по сравнению с группой пациентов с генерализованным пародонтитом без общесоматической патологии.

Заключение. Уровень маркера апоптоза аннексина V в ротовой жидкости у пациентов с генерализованным пародонтитом на фоне бронхоэктатической болезни статистически значимо больше ($p < 0,001$), чем у пациентов с генерализованным пародонтитом без общесоматической патологии. Результаты корреляционного анализа свидетельствуют о наличии взаимосвязей между уровнем аннексина V и значением индексов состояния тканей пародонта (РМА, PI, Muhlemann, ОНI-s). Таким образом, усиление процесса апоптоза при генерализованном пародонтите на фоне бронхоэктатической болезни может выступать как фактор, усугубляющий поражение тканей пародонта.

Ключевые слова: апоптоз, аннексин V, генерализованный пародонтит, бронхоэктатическая болезнь, коморбидность

Конфликт интересов: авторы заявили об отсутствии конфликта интересов.

Для цитирования: Саркисов А.К., Полунина Е.А., Саркисов К.А. Анализ уровня маркера апоптоза аннексина V и стоматологического статуса у пациентов с хроническим генерализованным пародонтитом на фоне бронхоэктатической болезни. *Кубанский научный медицинский вестник*. 2019; 26(2): 85–92. <https://doi.org/10.25207/1608-6228-2019-26-2-85-92>

Поступила 17.01.2018

Принята после доработки 18.03.2019

Опубликована 25.04.2019

ANALYSIS OF THE ANNEXIN V APOPTOSIS MARKER LEVEL AND DENTAL STATUS IN PATIENTS WITH CHRONIC GENERALIZED PERIODONTITIS AND BRONCHOECTATIC DISEASE

Artem K. Sarkisov, Ekaterina A. Polunina*, Karen A. Sarkisov

Astrakhan State Medical University, Ministry of Healthcare of the Russian Federation, Bakinskaya str., 121, Astrakhan, 414000, Russia

Abstract

Aim: Our aim was to study and analyze the level of the annexin V apoptosis marker in the oral fluid in patients with generalized periodontitis without general somatic pathology and against the background of bronchiectasis.

Materials and methods. 40 patients diagnosed with generalized periodontitis without somatic pathology and 50 patients diagnosed with generalized periodontitis and bronchiectasis were examined. The control group included 40 somatically healthy individuals with intact periodont. Indices characterizing the state of periodontal tissues, such as PMA, PI, Muhlemann, OHI-s were determined for all the examined persons. The level of the annexin V apoptosis marker was determined in the oral fluid by enzyme immunoassay.

Results. It was established that the value of the indices of periodontal tissues (PMA, PI, Muhlemann, OHI-s) was statistically significantly higher in the group of patients with generalized periodontitis against the background of bronchiectasis both in comparison with the control group and with the group of patients without general somatic pathology. The level of the annexin V apoptosis marker was also statistically significantly higher in patients with generalized periodontitis against the background of bronchiectasis as compared with the control group and the group of patients without general somatic pathology ($p < 0.001$). According to the correlation analysis, statistically significant relationships of the moderate strength between the level of annexin V and the value of the indices of periodontal tissues were found both in the group of patients without general somatic pathology and in the group of patients with generalized periodontitis against the background of bronchiectasis. At the same time, the strength of these relationships in patients with generalized periodontitis against the background of bronchiectasis was greater as compared to the group of patients without general somatic pathology.

Conclusion. The level of the annexin V apoptosis marker in the oral fluid of patients with generalized periodontitis against the background of bronchiectasis is statistically significantly higher ($p < 0.001$) than in patients with generalized periodontitis without general somatic pathology. The results of the correlation analysis indicate the presence of relationships between the level of annexin V and the value of periodontal tissue condition indices (PMA, PI, Muhlemann, OHI-s). Thus, increased apoptosis in generalized periodontitis against the background of bronchiectasis can act as a factor aggravating the damage to periodontal tissues.

Keywords: apoptosis, annexin V, generalized periodontitis, bronchiectasis, comorbidity

Conflict of interest: the authors declare no conflict of interest.

For citation: Sarkisov A.K., Polunina E.A., Sarkisov K.A. Analysis of the Annexin V Apoptosis Marker Level and Dental Status in Patients with Chronic Generalized Perodontitis and Bronchoectatic Disease. *Kubanskii Nauchnyi Meditsinskii Vestnik*. 2019; 26(2): 85–92. (In Russ., English abstract). <https://doi.org/10.25207/1608-6228-2019-26-2-85-92>

Submitted 17.01.2018

Revised 18.03.2019

Published 25.04.2019

Введение

Патология пародонтального комплекса является одной из главных проблем в стоматологической практике, оказывающей влияние на общее состояние организма и на качество жизни пациента. Это, в свою очередь, заставляет рассматривать заболевания пародонта как специальный раздел стоматологической науки и делает обозначенную проблему не только медицинской, но и социальной. Среди воспалительных заболеваний пародонта ведущие позиции в настоящее время занимает генерализованный пародонтит — заболевание пародонта воспалительно-деструктивного характера [1].

Генерализованный пародонтит в настоящее время рассматривается как мультифакторное заболевание, возникающее под влиянием кумулятивного воздействия различных экзогенных и эндогенных факторов [2].

Доказано, что возникновение и прогрессирование генерализованного пародонтита во многом обусловлены нарушением регуляторных механизмов клеточной пролиферации, дифференцировки и апоптоза в слизистой оболочке десны под воздействием многочисленных факторов агрессии [3–5].

Одним из маркеров апоптоза является аннексин V. Его источником служат апоптотические и разрушенные клетки. Аннексин V способен связываться с отрицательно заряженными фосфолипидами, в том числе с фосфатидилсеринем, экспозиция которого на клеточной мембране является одним из ранних признаков апоптоза. Благодаря этому свойству уровень аннексина V в периферической крови используется для определения и подсчета апоптотических клеток. Диагностическая ценность аннексина V заключается в том, что клетки, находящиеся в апоптозе, связываются с ним до того, как происходят изменения в их морфологии и начинается гидролиз их ДНК [6, 7].

Также пристальное внимание ученых привлекает изучение патогенетического взаимоотношения влияния коморбидной патологии у па-

циентов с генерализованным пародонтитом как общемедицинской проблемы, в особенности одонтогенно-респираторной коморбидности [8, 9], так как решение данной проблемы позволит разработать целенаправленные патогенетические подходы к коррекции общесоматического фона для улучшения эффективности лечения и профилактических мер у стоматологических пациентов с коморбидной патологией [10–12]. При этом в современной литературе не представлено исследований, посвященных изучению уровня аннексина V у пациентов с одонтогенно-респираторной коморбидностью.

Цель исследования: изучить и проанализировать уровень маркера апоптоза аннексина V в ротовой жидкости у пациентов с генерализованным пародонтитом без общесоматической патологии и на фоне бронхоэктатической болезни.

Материалы и методы

Исходя из поставленной нами цели было обследовано 130 человек, разделенных на 3 группы (табл. 1.)

Динамическое наблюдение за обследованными лицами, их комплексное лабораторное и инструментально-функциональное обследование осуществлялись в период с 2015 по 2017 г. в стоматологической поликлинике при ФГБОУ ВО «Астраханский ГМУ» Минздрава России и в условиях терапевтического отделения ГБУЗ АО ГКБ № 2 им. братьев Губиных. Проведение клинического исследования одобрено Региональным независимым этическим комитетом (от 28.12.2017, протокол № 15).

Критерии включения в исследование: верифицированный диагноз хронического генерализованного пародонтита; верифицированный диагноз бронхоэктатической болезни; подписанное информированное согласие обследуемого. Критерии исключения из исследования: зубочелюстные аномалии и деформации; патологическая стираемость; тяжелая сопутствующая патология внутренних органов с функциональной недостаточностью; отказ больного от обследования.

Таблица 1. Дизайн исследования с характеристикой пациентов
Table 1. Research design with patient characteristics

Показатель	40 пациентов с генерализованным пародонтитом средней степени тяжести (прогрессирующее течение) без общесоматической патологии	50 пациентов с генерализованным пародонтитом средней степени тяжести (прогрессирующее течение) с бронхоэктатической болезнью	40 соматически здоровых лиц с интактным пародонтом (контроль)
Мужчины, n	26 (65%)	29 (58%)	22 (55%)
Женщины, n	14 (35%)	21 (42%)	18 (45%)
Возраст, лет	55 [36;62]	52 [32;68]	50 [38;56]

Проведенное исследование соответствует стандартам Хельсинкской декларации (Declaration Helsinki). От всех пациентов было получено письменное согласие на участие в исследовании.

Анализ стоматологического статуса проводили методом детального опроса и клинического осмотра пациентов. Кроме детального опроса пациентов оценивали и субъективное состояние полости рта.

У всех обследуемых определяли следующие индексы состояния тканей пародонта: PMA — папиллярно-маргинально-альвеолярный; PI — пародонтальный; Muhlemann — индекс кровоточивости десневой борозды; OHI-s — упрощенный гигиенический индекс.

Диагноз бронхоэктатической болезни верифицировался на основании данных анамнеза и наличия бронхоэктазов по данным мультиспиральной компьютерной томографии. У пациентов с бронхоэктатической болезнью определялась средне-тяжелая форма в стадии ремиссии с двухсторонним поражением и дыхательной недостаточностью второй степени.

Мультиспиральную компьютерную томографию органов грудной клетки для подтверждения бронхоэктазов выполняли на томографе «Philips Brilliance MX-8000». Диагностическую фиброbronхоскопию проводили в эндоскопическом отделении с помощью фиброbronхоскопа фирмы «Olympus» (тип BF, серия 40, Япония) по стандартной методике.

Уровень аннексина V определяли в ротовой жидкости методом иммуноферментного анализа согласно инструкции, приложенной производителем, используя тест-систему «Bender Med Systems», Австрия.

Анализ данных проводили с помощью программы «Statistica» версии 11.0 (StatSoft, Inc., США). Признаки имели распределение, отличное от нормального, поэтому для проверки статисти-

ческих гипотез при сравнении числовых данных двух несвязанных групп использовали U-критерий Манна — Уитни. Полученные данные представлены в виде Me [5, 9]. Отличия были статистически значимы при значении $p < 0,05$. Оценка интенсивности корреляционной связи проводилась с помощью рангового коэффициента корреляции Спирмена (r).

Результаты и обсуждение

Анализ значения индексов состояния тканей пародонта (PMA, PI, Muhlemann, OHI-s) у обследуемых лиц выявил статистически значимое увеличение данного значения в группе пациентов с генерализованным пародонтитом без общесоматической патологии по сравнению с группой контроля (табл. 2).

В группе пациентов с генерализованным пародонтитом на фоне бронхоэктатической болезни значение индексов состояния тканей пародонта было статистически значимо выше, чем в группе пациентов с генерализованным пародонтитом без общесоматической патологии и в группе контроля. То есть нарушения состояния тканей пародонта и воспалительный процесс были более выражены в группе пациентов с генерализованным пародонтитом на фоне бронхоэктатической болезни по сравнению с группой пациентов с генерализованным пародонтитом без общесоматической патологии.

При анализе уровня маркера апоптоза аннексина V было установлено, что в группе пациентов с генерализованным пародонтитом без общесоматической патологии его уровень был статистически значимо выше, чем в группе контроля (табл. 3).

При этом в группе пациентов с генерализованным пародонтитом на фоне бронхоэктатической болезни уровень аннексина V был статистически значимо выше, чем в группе пациентов с генерализованным пародонтитом без общесоматической патологии и в группе контроля. Это сви-

Таблица 2. Значения индексов состояния тканей пародонта у обследуемых лиц
Table 2. Indices of the condition of periodontal tissues in examined individuals

Индексы состояния тканей пародонта	Контроль	Генерализованный пародонтит без общесоматической патологии	Генерализованный пародонтит на фоне бронхоэктатической болезни
PMA (%)	25 [18;38]	55 [38;61] $p_1 < 0,001$	68 [44;74] $p_1 < 0,001, p_2 < 0,001$
PI (ед.)	1,1 [0,7;1,4]	4,1 [2,8;5,2] $p_1 < 0,001$	5,4 [3,9;5,8] $p_1 < 0,001, p_2 = 0,001$
Muhlemann (ед.)	1,3 [0,8;1,4]	2,9 [2,1;3,2] $p_1 < 0,001$	3,7 [2,8;4,6] $p_1 < 0,001, p_2 = 0,001$
OHI-s (ед.)	1,2 [0,8;1,9]	2,6 [2,2;3,6] $p_1 < 0,001$	3,4 [2,8;4,8] $p_1 < 0,001, p_2 < 0,001$

Примечание: p_1 — уровень статистической значимости различий с группой контроля; p_2 — уровень статистической значимости различий с группой пациентов с генерализованным пародонтитом.

Note: p_1 — significance of differences as compared to the control group; p_2 — significance of differences as compared to the generalized periodontitis group.

Таблица 3. Уровень маркера апоптоза у обследуемых лиц
Table 3. Level of the apoptosis marker in the examined persons

Группа	Уровень аннексина V, нг/мл
Контроль	0,94 [0,68;2,3]
Генерализованный пародонтит без общесоматической патологии	14 [1,8;23] $p_1 < 0,001$
Генерализованный пародонтит на фоне бронхоэктатической болезни	19,8 [2,4;34,4] $p_1 < 0,001, p_2 < 0,001$

Примечание: p_1 — уровень статистической значимости различий с группой контроля; p_2 — уровень статистической значимости различий с группой пациентов с генерализованным пародонтитом.

Note: p_1 — significance of differences as compared to the control group; p_2 — significance of differences as compared to the generalized periodontitis group.

детельствует о том, что выраженность апоптоза была выше в группе пациентов с генерализованным пародонтитом на фоне бронхоэктатической болезни по сравнению с группой пациентов с генерализованным пародонтитом без общесоматической патологии.

Для определения взаимосвязи процесса апоптоза и состояния тканей пародонта был проведен корреляционный анализ, по результатам которого выявлены статистически значимые взаимосвязи средней силы между уровнем аннексина V и значением индексов состояния тканей пародонта у пациентов с генерализованным пародонтитом без общесоматической

патологии и у пациентов с генерализованным пародонтитом на фоне бронхоэктатической болезни (рис.).

Выявленные статистически значимые взаимосвязи между уровнем аннексина V и значением индексов состояния тканей пародонта отражают роль интенсификации апоптоза в прогрессирующем воспалительно-деструктивных изменений пародонта. При этом сила данных взаимосвязей у пациентов с генерализованным пародонтитом на фоне бронхоэктатической болезни была больше по сравнению с группой пациентов с генерализованным пародонтитом без общесоматической патологии.

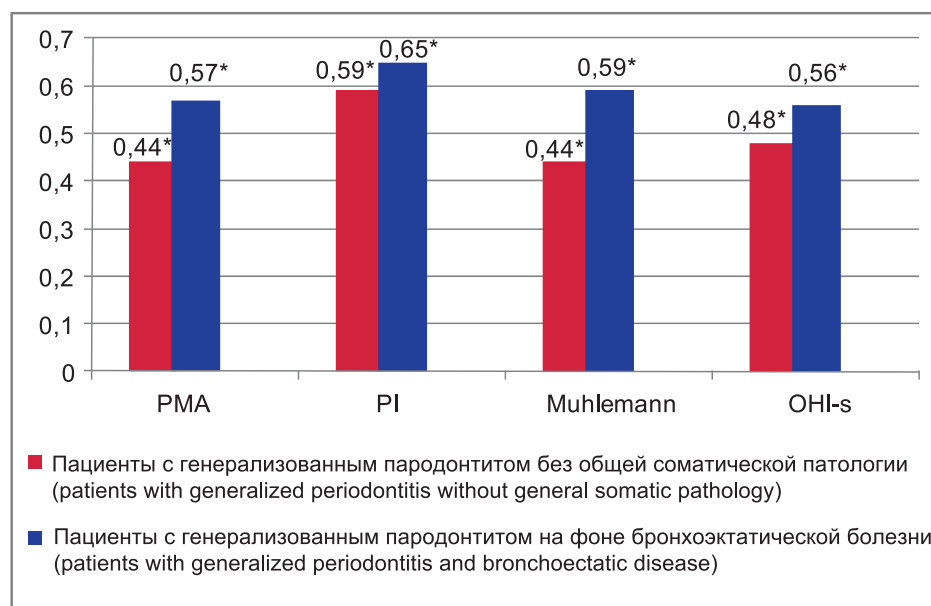


Рис. Значения парной корреляции между индексами состояния тканей пародонта и уровнем аннексина V в ротовой жидкости у пациентов с генерализованным пародонтитом без общесоматической патологии и у пациентов с генерализованным пародонтитом на фоне бронхоэктатической болезни (* $p < 0,001$).
Fig. Values of pair correlation between the indices of the state of periodontal tissues and the level of annexin V in the oral fluid in patients with generalized periodontitis without general somatic pathology and in patients with generalized periodontitis and bronchoectatic disease, (* $p < 0,001$).

Заключение

В результате проведенного исследования было установлено, что у всех пациентов с генерализованным пародонтитом наблюдалось статистически значимое по сравнению с группой контроля увеличение уровня аннексина V, наиболее выраженное в группе пациентов с генерализованным пародонтитом на фоне бронхоэктатической болезни. Это указывает на усиление процесса апоптоза у пациентов с генерализованным пародонтитом, усугубляющегося на фоне бронхоэктатической болезни.

У пациентов с генерализованным пародонтитом без общесоматической патологии также прослеживались корреляционные взаимосвязи между уровнем аннексина V и значением ин-

дексов состояния тканей пародонта (PMA, PI, Muhlemann, OHI-s). При этом сила данных взаимосвязей в группе пациентов с генерализованным пародонтитом на фоне бронхоэктатической болезни была больше по сравнению с группой пациентов с генерализованным пародонтитом без общесоматической патологии. То есть более выраженная активность процесса апоптоза при генерализованном пародонтите на фоне бронхоэктатической болезни может выступать как фактор, усугубляющий поражение тканей пародонта.

Полученные данные могут быть использованы при разработке как профилактических, так и лечебных мероприятий у пациентов с генерализованным пародонтитом на фоне бронхоэктатической болезни.

Список литературы

1. Субанова А.А. Особенности эпидемиологии и патогенеза заболеваний пародонта (обзор литературы). *Вестник Кыргызско-Российского Славянского университета*. 2015; 15(7): 152–155.
2. Цепов Л.М., Михеева Е.А., Голева Н.А., Нестерова М.М. Хронический генерализованный пародонтит: ремарки к современным представлениям. *Пародонтология*. 2010; 15(1)(54): 3–7.
3. Zeidán-Chuliá F., Gursoy M., de Oliveira B.H., Gelain D.P., Könönen E., Gursoy U.K., Moreira J.C., Uitto V.J. Focused microarray analysis of apoptosis in periodontitis and its potential pharmacological targeting by carvacrol. *Arch. Oral Biol.* 2014; 59(5): 461–469. DOI: 10.1016/j.archoralbio.2014.01.007
4. Парахонский А.П., Шмалько Н.М., Цыганок С.С. Значение апоптоза лейкоцитов в иммунопатогенезе пародонтита. *Современные проблемы науки и образования*. 2006; 2: 74–75.
5. Dabiri D., Halubai S., Layher M., Klausner C., Makhoul H., Lin G.H., Eckert G., Abuhussein H., Kamarajan P., Kapila

- Y. The role of apoptotic factors in assessing progression of periodontal disease. *Int. J. Dent. Oral Sci.* 2016; 3(9): 318–325. DOI: 10.19070/2377-8075-1600064
6. Rand J.H., Wu X.X., Lin E.Y., Griffel A., Gialanella P., Mckitrick J.C. Annexin A5 binds to lipopolysaccharide and reduces its endotoxin activity. *MBio.* 2012; 3(2): pii: e00292-11. DOI: 10.1128/mBio.00292-11
7. Hong M., Park N., Chun Y.J. Role of Annexin A5 on mitochondria-dependent apoptosis induced by tetramethoxystilbene in human breast cancer cells. *Biomol Ther (Seoul).* 2014; 22(6): 519–524. DOI: 10.4062/biomolther.2014.112
8. Гажва С.И., Заплутанова Д.А., Еремеев А.Ф. Проблема коморбидных заболеваний в стоматологии. *Современные проблемы науки и образования.* 2015; 6–0: 91.
9. Саркисов К.А., Полунина О.С., Брагин Е.А., Воронина Л.П., Нуржанова И.В. Состояние базального кровотока у больных хроническим пародонтитом на фоне бронхиальной астмы. *Астраханский медицинский журнал.* 2010; 5(3): 100–102.
10. Brooks J.K. Psoriasis: A review of systemic comorbidities and dental management considerations. *Quintessence Int.* 2018; 49(3): 209–217.
11. Ермолаева Л.А., Шишкин А.Н., Шевелева Н.А., Пеньковой Е.А., Шевелева М.А., Соколович Н.А., Хабарова О.В., Михайлова Е.С. Особенности патологии пародонта у больных разных возрастных групп с метаболическим синдромом. *Успехи геронтологии.* 2016; 29(2): 318–323.
12. Ní Chróinín D., Montalto A., Jahromi S., Ingham N., Beveridge A., Foltyn P. Oral health status is associated with common medical comorbidities in older hospital inpatients. *J. Am. Geriatr. Soc.* 2016; 64(8): 1696–1700. DOI: 10.1111/jgs.14247

References

1. Subanova A.A. Features epidemiology and pathogenesis of periodontal diseases (review). *Vestnik Kyrgyzsko-Rossiiskogo Slavyanskogo Universiteta.* 2015; 15(7): 152–155 (In Russ., English abstract).
2. Tsepov L.M., Mikheeva E.A., Goleva N.A., Nesterova M.M. Chronic generalized periodontitis: the notes to present-days concepts. *Parodontologiya.* 2010; 15(1) (54): 3–7 (In Russ., English abstract).
3. Zeidán-Chuliá F., Gursoy M., de Oliveira B.H., Gelain D.P., Könönen E., Gursoy U.K., Moreira J.C., Uitto V.J. Focused microarray analysis of apoptosis in periodontitis and its potential pharmacological targeting by carvacrol. *Arch. Oral Biol.* 2014; 59(5): 461–469. DOI: 10.1016/j.archoralbio.2014.01.007
4. Parakhonskii A.P., Shmal'ko N.M., Tsyganok S.S. Znachenie apoptoza leukotsitov v immunopatogeneze parodontita. *Sovremennye Problemy Nauki I Obrazovaniya.* 2006; 2: 74–75 (In Russ.).
5. Dabiri D., Halubai S., Layher M., Klausner C., Makhoul H., Lin G.H., Eckert G., Abuhusseini H., Kamarajan P., Kapila Y. The role of apoptotic factors in assessing progression of periodontal disease. *Int. J. Dent. Oral Sci.* 2016; 3(9): 318–325. DOI: 10.19070/2377-8075-1600064
6. Rand J.H., Wu X.X., Lin E.Y., Griffel A., Gialanella P., Mckitrick J.C. Annexin A5 binds to lipopolysaccharide and reduces its endotoxin activity. *MBio.* 2012; 3(2): pii: e00292-11. DOI: 10.1128/mBio.00292-11
7. Hong M., Park N., Chun Y.J. Role of Annexin A5 on mitochondria-dependent apoptosis induced by tetramethoxystilbene in human breast cancer cells. *Biomol Ther (Seoul).* 2014; 22(6): 519–524. DOI: 10.4062/biomolther.2014.112
8. Gajhva S.I., Zaplutanova D.A., Eremeev A.F. Problema komorbidnykh zabolevaniy v stomatologii. *Sovremennye Problemy Nauki I Obrazovaniya.* 2015; 6-0: 91 (In Russ.).
9. Sarkisov K.A., Polunina O.S., Bragin E.A., Voronina L.P., Nurzhanova I.V. The condition of basal blood stream in patients with chronic parodontitis on the phone of bronchial asthma. *Astrakhanskii Meditsinskii Zhurnal.* 2010; 5(3): 100–102 (In Russ., English abstract).
10. Brooks J.K. Psoriasis: A review of systemic comorbidities and dental management considerations. *Quintessence Int.* 2018; 49(3): 209–217.
11. Ermolaeva L.A., Shishkin A.N., Sheveleva N.A., Pen'kovoï E.A., Sheveleva M.A., Sokolovich N.A., Khabarova O.V., Mikhailova E.S. Features of the periodontal pathology at patients with metabolic syndrome. *Uspekhi Gerontologii.* 2016; 29(2): 318–323 (In Russ., English abstract).
12. Ní Chróinín D., Montalto A., Jahromi S., Ingham N., Beveridge A., Foltyn P. Oral health status is associated with common medical comorbidities in older hospital inpatients. *J. Am. Geriatr. Soc.* 2016; 64(8): 1696–1700. DOI: 10.1111/jgs.14247

Сведения об авторах / Information about the authors

Саркисов Артем Каренович — ассистент кафедры ортопедической стоматологии Федерального государственного бюджетного образовательного учреждения высшего образования «Астраханский государственный медицинский университет» Министерства здравоохранения Российской Федерации.

Полунина Екатерина Андреевна* — кандидат медицинских наук, доцент кафедры внутренних болезней педиатрического факультета Федерального государственного бюджетного образовательного учреждения высшего образования «Астраханский государственный медицинский университет» Министерства здравоохранения Российской Федерации.

Контактная информация: gilti2@yandex.ru, тел.: +7(908) 618-41-78;

ул. Космонавтов, д. 18/1, г. Астрахань, 414000, Россия.

Саркисов Карен Акопович — кандидат медицинских наук, заведующий кафедрой ортопедической стоматологии Федерального государственного бюджетного образовательного учреждения высшего образования «Астраханский государственный медицинский университет» Министерства здравоохранения Российской Федерации.

Artem K. Sarkisov — Research Assistant, Department of Orthopedic Dentistry, Astrakhan State Medical University, Ministry of Healthcare of the Russian Federation.

Ekaterina A. Polunina* — Cand. Sci. (Med.), Assoc. Prof., Department of Internal Diseases of the Pediatric Faculty, Astrakhan State Medical University, Ministry of Healthcare of the Russian Federation.

Contact information: e-mail: gilti2@yandex.ru, tel.: +7(908) 618-41-78;

Kosmonavtov str., 18/1, Astrakhan, 414000, Russia.

Karen A. Sarkisov — Cand. Sci. (Med.), Head of Department, Department of Orthopedic Dentistry, Astrakhan State Medical University, Ministry of Healthcare of the Russian Federation.

* Автор, ответственный за переписку / Corresponding author