

ОЦЕНКА КАРИЕСРЕЗИСТЕНТНОСТИ ЗУБНОЙ ЭМАЛИ ПО РЕЗУЛЬТАТАМ ИССЛЕДОВАНИЯ ХИМИЧЕСКОГО СОСТАВА И МИКРОСТРУКТУРЫ ПОВЕРХНОСТИ В ПЕРИОД ФИЗИОЛОГИЧЕСКОГО СОЗРЕВАНИЯ

Д. А. Доменюк^{1,*}, С. З. Чуков¹, А. Г. Арутюнова², О. О. Иванюта¹, Е. Е. Есауленко², С. В. Дмитриенко³

¹ Федеральное государственное бюджетное образовательное учреждение высшего образования «Ставропольский государственный медицинский университет» Министерства здравоохранения Российской Федерации, ул. Мира, д. 310, г. Ставрополь, 355017, Россия

² Федеральное государственное бюджетное образовательное учреждение высшего образования «Кубанский государственный медицинский университет» Министерства здравоохранения Российской Федерации, ул. им. Митрофана Седина, д. 4, г. Краснодар, 350063, Россия

³ Пятигорский медико-фармацевтический институт — филиал Федерального государственного бюджетного образовательного учреждения высшего образования «Волгоградский государственный медицинский университет» Министерства здравоохранения Российской Федерации, пр-т. Калинина, д. 11, г. Пятигорск, 357532, Россия

Аннотация

Цель. Определение кариесрезистентности эмали постоянных зубов у детей в различные сроки после прорезывания по результатам изучения химического состава и микроструктуры поверхности в период третичной минерализации.

Материалы и методы. С применением высокоразрешающего сканирующего электронного микроскопа «JSM-6610LV» («JEOL») с микрорентгеноспектральным анализатором «INCA Energy 350XT» («Oxford Instruments Analytica») исследованы 34 удаленных по ортодонтическим показаниям премоляра без признаков кариозных поражений у детей в возрастной категории 11–16 лет. Из общего числа удаленных зубов сформированы три группы исследований. Первая группа — зубы, удаленные у детей в возрасте 11–12 лет (срок минерализации 6–12 месяцев с момента прорезывания; вторая группа — зубы, удаленные у детей в возрасте 13–14 лет (срок минерализации 13–36 месяцев с момента прорезывания; третья группа — зубы, удаленные у подростков 15–16 лет (срок минерализации 37–60 месяцев с момента прорезывания).

Результаты. По результатам рентгеноспектрального микроанализа содержания химических элементов в весовых процентах установлено, что на этапах «созревания» (минерализации) в поверхностном слое эмали определяется выраженная тенденция к увеличению концентрации Са (кальций), Р (фосфор), F (фтор), Са/Р-соотношения при снижении уровня С (углерод), Na (натрий), О (кислород). Доказано, что эмаль зубов на ранних стадиях физиологического «созревания», за счет недостаточно сформированной призматической структуры, дефиците защитного слоя, значительной проницаемости, большого количества ретенционных пунктов, имеет морфологические признаки гипоминерализации, низкой кариесрезистентности и кислотоустойчивости.

Заключение. Полученные результаты демонстрируют возможность применения высокоразрешающей электронной микроскопии с рентгеноспектральным микроанализом

для изучения твердых тканей зубов в стоматологической практике. Разработка, внедрение персонализированных подходов к профилактике кариеса, основанных на избирательном введении реминерализирующих препаратов и витаминно-минеральных комплексов, позволит повысить кариесрезистентность и кислотоустойчивость эмали на всех этапах физиологического «созревания».

Ключевые слова: кариесрезистентность, микроструктура эмали, химический состав эмали, сканирующая электронная микроскопия, рентгеноспектральный микроанализ

Конфликт интересов: авторы заявляют об отсутствии конфликта интересов.

Для цитирования: Доменюк Д. А., Чуков С. З., Арутюнова А. Г., Иванюта О. О., Есауленко Е. Е., Дмитриенко С. В. Оценка кариесрезистентности зубной эмали по результатам исследования химического состава и микроструктуры поверхности в период физиологического созревания. *Кубанский научный медицинский вестник*. 2019; 26(2): 26–41. <https://doi.org/10.25207/1608-6228-2019-26-2-26-41>

Поступила 17.01.2018

Принята после доработки 18.03.2019

Опубликована 25.04.2019

EVALUATION OF THE CARIES RESISTANCE OF TOOTH ENAMEL ACCORDING TO A STUDY ON THE CHEMICAL COMPOSITION AND MICROSTRUCTURE OF THE TOOTH SURFACE DURING ITS PHYSIOLOGICAL MATURATION

Dmitry A. Domenyuk^{1,*}, Sergey Z. Chukov¹, Anna G. Arutyunova², Oleg O. Ivanuta¹, Elena E. Yesaulenko², Sergey V. Dmitrienko³

¹ Stavropol State Medical University, Ministry of Healthcare of the Russian Federation, Mira str., 310, Stavropol, 355017, Russia

² Kuban State Medical University, Ministry of Healthcare of the Russian Federation, Mitrofana Sedina str., 4, Krasnodar, 350063, Russia

³ Pyatigorsk Medical and Pharmaceutical Institute — Branch of the Volgograd State Medical University, Ministry of Healthcare of the Russian Federation, Kalinina ave., 11, Pyatigorsk, 357532, Russia

Abstract

Aim. In this research, we aimed to investigate the caries resistance of permanent teeth in children at different dentition periods on the basis of data obtained on the chemical composition and microstructure of the tooth surface at the stage of tertiary mineralization.

Materials and methods. We examined 34 premolars without signs of carious lesions, which had been extracted from 11–16 old children following indications for orthodontic treatment, using a high-resolution scanning electron microscope *JSM-6610LV (JEOL)* equipped with a micro X-ray spectrometer *INCA Energy 350XT (Oxford Instruments Analytica, UK)*. The teeth under study were divided into three groups. The 1st, 2nd and 3rd groups comprised teeth extracted from 11–12, 13–14 and 15–16 year-old children, respectively. In these groups, tooth mineralization continues 6–12, 13–36 and 37–60 months after eruption, respectively.

Results. The X-ray microanalysis of the teeth under study in terms of chemical composition (percentage by mass) showed that the surface enamel accumulates increased concentrations of Ca, P, F and demonstrates a higher Ca/P ratio under reduced levels of C, Na, O during

mineralization. It is found that, during early stages of physiological maturation, tooth enamel shows morphological signs of hypo-mineralization, as well as a low caries- and acid resistance, due to its insufficiently formed prismatic structure, lack of a protective layer, significant permeability and a large number of retention points.

Conclusion. The obtained results demonstrate the possibility of applying high-resolution electron microscopy and X-ray microanalysis for the study of dental hard tissues in dental practice. The development and implementation of personalized approaches to the prevention of caries, which are based on the selective use of remineralizing preparations and vitamin-mineral supplements, can increase the caries- and acid resistance of tooth enamel at all stages of its physiological maturation.

Keywords: caries resistance, enamel microstructure, enamel chemical composition, scanning electron microscopy, X-ray microanalysis

Conflict of interest: the authors declare no conflict of interest.

For citation: Domenyuk D. A., Chukov S. Z., Arutyunova A. G., Ivanyuta O. O., Esaulenko E. E., Dmitrienko S. V. Evaluation of the Caries Resistance of Tooth Enamel According to a Study on the Chemical Composition and Microstructure of the Tooth Surface during Its Physiological Maturation. *Kubanskii Nauchnyi Meditsinskii Vestnik*. 2019; 26(2): 26–41. (In Russ., English abstract). <https://doi.org/10.25207/1608-6228-2019-26-2-26-41>

Submitted 17.01.2018

Revised 18.03.2019

Published 25.04.2019

Введение

Приоритетным направлением государства, и в особенности всех структурных подразделений учреждений здравоохранения, является сохранение здоровья населения при совершенствовании существующих программ профилактики важнейших и наиболее распространенных заболеваний с учетом положительного опыта зарубежных стран [1, 2].

Согласно стратегии Государственной программы Российской Федерации «Развитие здравоохранения» на период до 2025 года предусмотрено не только непрерывное расширение комплекса мероприятий, которые обеспечивают повышение уровня стоматологического здоровья как ключевой характеристики общего состояния организма, но и сокращение показателей стоматологической заболеваемости [3].

К базовым показателям уровня стоматологического здоровья взрослого и детского населения, отображающим количественные параметры заболеваний органов и тканей полости рта, относят распространенность и интенсивность. Результаты, полученные в ходе реализации межгосударственного научного пилотного проекта «Европейские индикаторы стоматологического здоровья» по системе EGOHID-2005 за период 2013–2018 годов, свидетельствуют, что в «ключевых» возрастных категориях у 12-летних детей распространенность кариеса

составила 81,1–100% при интенсивности 3,51–5,03, у 15-летних детей — 84,3–100% и 4,17–6,27 соответственно [4].

По мнению кариесологов, закономерность к повышению распространенности, интенсивности кариозных поражений постоянных зубов у детей в период от 6 до 15 лет обусловлена следующими факторами: нарушение рационального (сбалансированного) питания (углеводный фактор); физиологическая гипоминерализация твердых тканей зубов из-за незавершенных процессов эмалевого созревания; увеличение патологии беременных; хронические заболевания матери, приводящие к гипоксии плода; прием лекарственных препаратов (глюкокортикоиды, антибиотики); генетическая склонность к кариесу; ухудшение экологической ситуации; снижение общей резистентности детского организма (общесоматическая патология). Одним из негативных факторов является преждевременный перевод на искусственное вскармливание, который влечет перенапряжение адаптационных механизмов и иммунитета. Несостоятельность физиологических систем при изменении типа вскармливания приводит к стремительному повышению массовых параметров с перераспределением кальций-фосфорного соотношения не в пользу твердых тканей зубов. Немаловажную роль играет и акселерация физического развития, приводящая к раннему прорезыванию не только молочных, но и постоянных зубов [5–12].

Большинство отечественных и зарубежных специалистов в развитии кариеса основополагающую роль отводят локальной ситуации в полости рта. Так, отсутствие надлежащего гигиенического ухода, повышенная микробная обсемененность, избыточное образование неминерализованных и минерализованных зубных отложений, гипосаливация, воспалительные и дегенеративно-дистрофические заболевания тканей пародонтального комплекса, а также создание множественных ретенционных пунктов выступают в качестве предрасполагающих условий для быстро прогрессирующего (активного) кариеса [13–18]. При этом некоторые исследователи подвергают сомнению ключевую роль выявленных ранее факторов в формировании кариозного процесса, т.к. у людей невосприимчивых к кариесу (кариесрезистентных) наличие данных условий не ведет к кариозному поражению. По их мнению, кариесрезистентность зубов обусловлена морфологическими особенностями строения эмали, спецификой структуры (проницаемость, устойчивость в кислой среде, микротвердость), формой и микрорельефом зубов, наличием и величиной промежутков между зубами [19, 20].

У детей в период или вскоре по завершении процесса прорезывания слабо минерализованные (обызвестленные) твердые ткани зубов не успевают «насытиться» микро- и макроэлементами, находясь в фазе структурно-функциональной «незрелости» и наиболее восприимчивы к интенсивному насыщению минеральными компонентами. В эмали «незрелого» зуба минеральная составляющая занимает не более 30%, остальное — вода и органические компоненты. Эмаль «незрелых» зубов характеризуется высокой вариабельностью морфологических структур. Особенностью морфологии является микрошероховатость «незрелой» эмали, где углубления, ниши, микропоры, зоны незначительной плотности упаковки кристаллических (призмных) структур сочетаются с широкими межпризмными промежутками и нечеткими (размытыми) границами эмалевых призм. В эмали прорезавшегося зуба объем микропор достигает 6%, в «созревшей» эмали — не более 0,2%. В «незрелой» эмали апатиты, в основном, представлены наименее устойчивыми к действию кислот дентального налета гидроксиапатитами [21–24]. Специалисты указывают, что специфика химического состава, незавершенность процессов минерализации, особенность морфологии в сочетании с микрошероховатостью «незрелой» эмали у детского населения предопределяют наличие кариесогенной ситуации с высоким риском возникновения кариозных поражений

за счет значительной эмалевой растворимости, низкой кислотоустойчивости, склонности к очаговой деминерализации, подверженности к агрессивному действию кариесогенных (общих, местных) факторов [25–27].

Внедрение в клиническую медицину современных инновационных технологий требует интегрированного мультисистемного подхода при анализе диагностических данных. Использование принципов персонафицированной медицины, с определением чувствительности и специфичности каждого метода, позволяет заменить показатели количественных преобразований на качественный рост, перейдя от принципа «от простого к сложному» — к принципу «от простого к наиболее эффективному» [28]. Несмотря на значительное количество опубликованных работ российских и зарубежных авторов по изучению кариесрезистентности эмали постоянных зубов на этапах «созревания», сведения о химическом составе и микроструктуре поверхности в период интенсивной физиологической (третичной) минерализации с учетом современных клинико-диагностических подходов единичны и имеют разрозненный характер.

Цель исследования: определение кариесрезистентности эмали постоянных зубов у детей в различные сроки после прорезывания по результатам изучения химического состава и микроструктуры поверхности в период третичной минерализации.

Материалы и методы исследования

На базе кафедры стоматологии общей практики и детской стоматологии Ставропольского государственного медицинского университета и кафедры детской стоматологии, ортодонтии и челюстно-лицевой хирургии Кубанского государственного медицинского университета проведена оценка стоматологического статуса 29 детей в возрасте 11–16 лет, находящихся на ортодонтическом лечении с диагнозом по МКБ-10: Класс (K07) «Челюстно-лицевые аномалии [включая аномалии прикуса], подкласс (K07.3) «Аномалии положения зубов: скученность зубов».

Критериями включения детей в исследование явились:

- принадлежность к I–II группам здоровья (Ю.Е. Вельтищев, 1994);
- «хороший» уровень стоматологического здоровья: КПУ — менее 2,6; ИГ (Ю.А. Федоров, В.В. Володкина, 1970) — менее 2,0; ОНI-S (Green, Vermillion, 1964) — менее 1,6;
- I–II тип микрокристаллизации ротовой жидкости;

- зубы (премоляры), подлежащие удалению по ортодонтическим показаниям, не должны иметь признаков кариозных поражений.

Проведенное исследование соответствует стандартам Хельсинкской декларации (Declaration Helsinki). От родителей пациентов (законных представителей) получено письменное добровольное информированное согласие на участие в исследовании.

На первом этапе выполнения работы оценку структурно-функциональной резистентности и кислотоустойчивости эмали премоляров, подлежащих удалению по ортодонтическим показаниям, проводили с помощью теста эмалевого резистентности (ТЭР-тест, В.Р. Окушко, Л.И. Косарева, 1984).

Методика: на очищенную, высушенную вестибулярную поверхность эмали премоляров с помощью микрокапилляра наносили каплю 1% р-ра HCl в области экватора с 5-секундной экспозицией. Далее кислота была удалена и на протравленные зоны с помощью микрокапилляра наносился 1% водный р-р метиленового синего. При изучении интенсивности окрашивания применяли 10-польную типографическую оттеночную шкалу синего цвета с колориметрической градацией насыщенности от 10 до 100%. Интерпретация полученных результатов: интенсивность окрашивания менее 30% — зубная эмаль устойчива к кислотным факторам; интенсивность окрашивания 30–60% — зубная эмаль имеет среднюю степень устойчивости к кислотным факторам; интенсивность окрашивания более 60% — зубная эмаль не устойчива к действию кислот. Диагностику очаговой деминерализации эмали зубов, подлежащих удалению по ортодонтическим показаниям, осуществляли с помощью метода витального окрашивания (Л.А. Аксамит, 1978) и «Кариес-индикатора» (ООО «НКФ

Omega Dent», Россия). Интактной зубной эмали свойственно отсутствие окрашивания («отрицательный тест»), а прокрашенные участки эмали характеризовались как деминерализованные («положительный тест»). Интенсивность окрашивания эмали (ИОЭ) оценивали с помощью стандартной колориметрической шкалы с оттенками синего (от слегка голубоватого до темного). Интерпретация полученных результатов в баллах: интенсивность окрашивания очагов менее 3 баллов — низкая активность деминерализации; интенсивность окрашивания очагов 3–6 баллов — активность деминерализации средней степени; интенсивность окрашивания очагов более 6 баллов — высокая активность деминерализации.

На втором этапе выполнения работы проведено щадящее (атравматическое) удаление зубов, прорезавшихся в одинаковый срок, с целью максимального сохранения поверхностного слоя эмали. Зубы (34 премоляра детей в возрасте 11–16 лет, но не позднее полугода с момента прорезывания) без признаков кариозных поражений были удалены по ортодонтическим показаниям (рис. 1–3).

Из общего числа удаленных зубов были сформированы три группы исследований. Первую группу составили 8 зубов, которые были удалены у детей в возрасте 11–12 лет (срок минерализации твердых тканей — 6–12 месяцев с момента прорезывания). Во вторую группу были включены 12 зубов, удаленных у детей в возрасте 13–14 лет (срок минерализации твердых тканей — 13–36 месяцев с момента прорезывания). Третья группа представлена 14 зубами, которые были удалены у подростков 15–16 лет (срок минерализации твердых тканей — 37–60 месяцев с момента прорезывания).

Непосредственно после экстракции зубы погружались в 2% водный раствор Монохлорамина Б

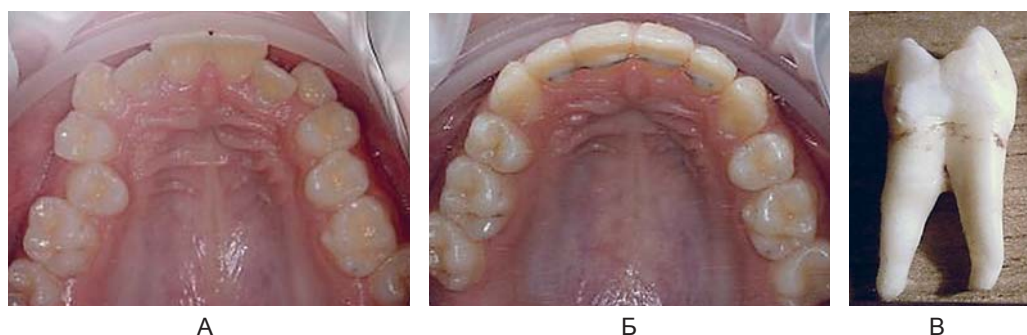


Рис. 1. Внутриротовая фотография зубной дуги верхней челюсти (А) перед удалением 14 и 24 зуба и в ретенционном периоде (Б) ортодонтического лечения. Зуб 24 (Б) со сроком третичной минерализации 11 месяцев.

Fig. 1. Intra-oral photograph of the dental arch of the upper jaw (A) before extraction of the 14th and 24th teeth and (B) in the retention period of orthodontic treatment. 24th tooth (B) with the tertiary mineralization period of 11 months.

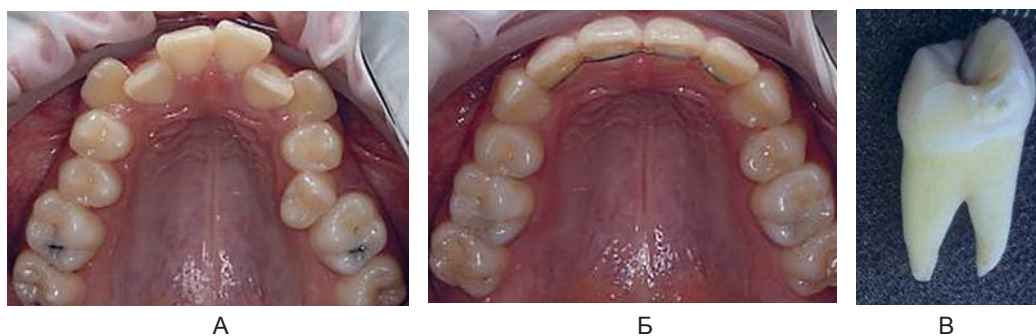


Рис. 2. Внутриротовая фотография зубной дуги верхней челюсти (А) перед удалением 14 и 24 зуба и в ретенционном периоде (Б) ортодонтического лечения. Зуб 14 (В) со сроком третичной минерализации 34 месяца.

Fig. 2. Intra-oral photograph of the dental arch of the upper jaw (A) before extraction of the 14th and 24th teeth and (Б) in the retention period of orthodontic treatment. 14th tooth (B) with the tertiary mineralization period of 34 months.

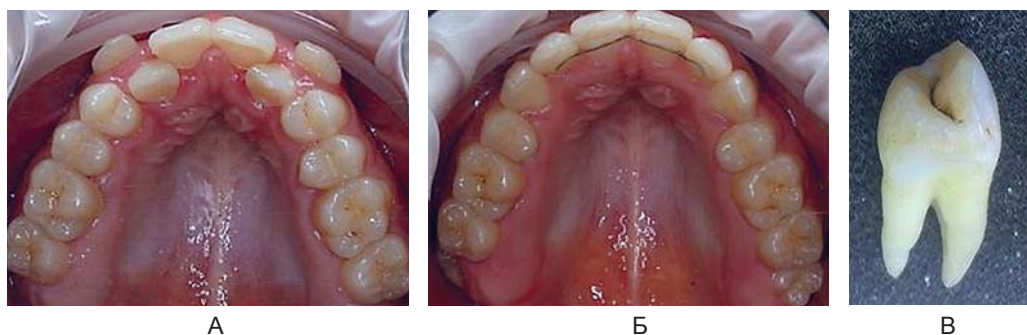


Рис. 3. Внутриротовая фотография зубной дуги верхней челюсти (А) перед удалением 14 и 24 зуба и в ретенционном периоде (Б) ортодонтического лечения. Зуб 14 (В) со сроком третичной минерализации 46 месяцев.

Fig. 3. Intra-oral photograph of the dental arch of the upper jaw (A) before extraction of the 14th and 24th teeth and (Б) in the retention period of orthodontic treatment. 14th tooth (B) with the tertiary mineralization period of 46 months.

на 30 минут с дальнейшим тщательным удалением остатков периодонтальных связок, мягких тканей, зубных (минерализованных, не минерализованных) отложений с помощью ультразвука. Затем корни зубов отделялись на уровне эмали-цементного соединения, а коронарные сегменты дополнительно полировали с помощью щеток (чашек, ершиков) и универсальной полировочной пасты «Cleanic®» («Kerr»). Для предупреждения артефактов, свойственных химической фиксации образцов, а также торможения биохимических реакций в образцах эмали, хранение выполнялось в растворе искусственной слюны в стеклянной таре с притертой крышкой, помещенной в термостат ($pH=7,0\pm 0,2$; $t=10,0\text{ }^{\circ}C$). Раствор искусственной слюны ($pH=7,0\pm 0,2$; $t=+37,2\text{ }^{\circ}C$) составлен по рецептуре Т. Fusayama (1975): 0,42 г/л KCl + 0,40 г/л NaCl + 0,795 г/л CaCl₂ + 0,69 г/л Na₂HPO₄ + 0,005 г/л Na₂S₉H₂O + 1,0 г/л мочевины + дист. H₂O 1000 мл.

Третий этап работы, включающий изучение химического состава и микроструктуры поверхности образцов эмали на этапах третичной минера-

лизации, проводился на базе межкафедральной научно-образовательной лаборатории экспериментальной иммуноморфологии, иммунопатологии и иммунобиотехнологии Института живых систем (ведущий научный сотрудник — к.б.н., доцент И.В. Ржепаковский), а также кафедры технологии наноматериалов Инженерного института (ведущий научный сотрудник — к.х.н., доцент В.А. Тарала) Северо-Кавказского федерального университета. При подготовке зубов для исследования использовали общепринятую методику: под водяным охлаждением с помощью алмазного диска толщиной 0,2 мм эмаль срезали в наиболее выступающей области (экватор) с оральной и вестибулярной поверхности коронок. Затем обрабатывали ультразвуком, обезжиривали, подвергали вакуумированию.

Химический состав и микроструктуру образцов поверхностного слоя эмали изучали в растровом (сканирующем) электронном микроскопе JSM-6610LV («JEOL») с системой рентгеновского микроанализа INCA Energy 350XT (Oxford Instruments Analytical, Англия).

Принцип работы рентгеноспектрального микроанализатора: электронно-оптическая система создает тонкий электронный зонд, бомбардирующий область исследуемого шлифа (1–2 мкм), которая располагается на аноде. При помощи спектрографа в определенной точке анализируется спектральный состав возбуждаемых рентгеновских лучей на наличие макро- и микроэлементов (кальций, фосфор, углерод, азот, кислород, натрий, магний, фтор, кремний, хлор). Параметры: разрешение во вторичных электронах 3,0 нм при ускоряющем напряжении 30 кВ; чувствительность — 0,1 ат.%; погрешность измерений ± 5 отн.%; сила тока — до 200 нА; увеличение в режиме SEM — $\times 5$ –300 000; чувствительность детектора INCA Energy — 133 эВ/10 мм²; погрешность при элементном анализе — 0,25%. Поверхности образцов фиксировали на предметном стекле, затем напыляли углеродом ($h=12$ –15 нм) в вакуумной установке ВУП-5 для электропроводности, обеспечивая оптимальные условия при проведении микроскопии (рис. 4).

Статистическую обработку данных проводили с применением пакетов статистических программ «Excel» и «Statistica» 10.0. Для оценки различий категориальных переменных в группах был использован точный метод Фишера, или χ^2 . При описании количественных показателей применяли среднее значение (M) и стандартное отклонение (m). Для анализа достоверности различий среди сравниваемых групп использован критерий Краскела — Уоллиса. При проверке статистических гипотез критическим уровнем значимости считали значение альфа-ошибки менее 0,05.

Результаты исследования и обсуждение

Состояние структурно-функциональной резистентности и кислотоустойчивости зубной эмали в области экватора на различных этапах минерализации («созревания») представлено в таблице 1.

Анализ клинико-диагностических результатов у детей исследуемых групп свидетельствует, что с увеличением сроков минерализации твердых



Рис. 4. Растровый (сканирующий) электронный микроскоп JSM-6610LV («JEOL») с системой микроанализа INCA Energy 350XT (Oxford Instruments Analytical, UK).

Рис. 4. Растровый (сканирующий) электронный микроскоп JSM-6610LV («JEOL») с системой микроанализа INCA Energy 350XT (Oxford Instruments Analytical, UK).

тканей зубов отмечается повышение структурно-функциональной резистентности и кислотоустойчивости зубной эмали при снижении интенсивности эмалевого окрашивания. С нашей точки зрения, статистически достоверная динамика улучшения показателей структурно-функциональной кислотоустойчивости (снижения эмалевой проницаемости) при повышении периода «созревания» эмали обусловлена усилением активности механизмов формирования фтороapatитов, очевидным превалированием процессов морфологической завершенности (структурной зрелости), состоятельности реакций салivarного гомеостаза при эффективности саморегуляции кальций-фосфорного обмена в ротовой полости.

Динамика изменения содержания химических элементов в поверхностном слое эмали постоянных зубов на этапах минерализации представлена в таблице 2.

Особенностью развития зубной эмали как минерализованной ткани является то, что она фор-

Таблица 1. Состояние структурно-функциональной резистентности и кислотоустойчивости зубной эмали в области экватора на различных этапах минерализации, ($M \pm m$)

Table 1. Structural and functional resistance and acid resistance of tooth enamel in the equatorial region at various mineralization stages, (mass%), ($M \pm m$)

Показатели	Сроки минерализации твердых тканей зубов с момента прорезывания		
	6–12 месяцев	13–36 месяцев	37–60 месяцев
ТЭР-тест, %	27,19 \pm 1,04	24,72 \pm 1,38*	18,63 \pm 0,96*
Интенсивность окрашивания эмали, баллы	2,58 \pm 0,16	2,31 \pm 0,19*	1,67 \pm 0,12*

Примечание: * — статистически достоверно по отношению к показателям первой группы ($p \leq 0,05$).

Note: * — statistically significant with regard to the first group indicators ($p \leq 0,05$).

Таблица 2. Содержание химических элементов в поверхностном слое эмали постоянных зубов на различных этапах минерализации (в % по массе), ($M \pm m$)

Table 2. Contents of chemical elements in the surface layer of permanent tooth enamel at various mineralization stages, (mass%), ($M \pm m$)

Элемент	Сроки минерализации твердых тканей зубов с момента прорезывания		
	6–12 месяцев	13–36 месяцев	37–60 месяцев
Ca	21,08±0,93	22,76±1,12*	24,04±0,85*
P	14,74±0,39	15,06±0,63*	15,44±0,49*
Ca/P	1,43±0,07	1,51±0,05*	1,56±0,08*
C	8,03±0,56	7,68±0,39*	7,04±0,41*
O	53,66±5,17	51,96±4,77*	51,07±4,93*
F	0,09±0,02	0,12±0,03*	0,14±0,01*
Mg	0,24±0,03	0,21±0,05*	0,23±0,04*
Na	0,59±0,09	0,57±0,04*	0,51±0,03*
Cl	0,43±0,06	0,47±0,03*	0,42±0,05*
Si	0,03±0,006	0,03±0,008*	0,04±0,009*
N	1,11±0,17	1,14±0,11*	1,07±0,16*

Примечание: * — статистически достоверно по отношению к показателям первой группы ($p \leq 0,05$).

Note: * — statistically significant with regard to the first group indicators ($p \leq 0.05$).

мируется из эктодермы, когда для других минерализованных тканей организма свойственна мезенхимальная природа. Эмаль образуется за счет продукции энамелобластами содержимого гранул в межклеточное пространство. Эмалевые призмы развиваются вне цитоплазмы энамелобластов, а новообразованная эмаль включает значительное количество белков (амелогенины, энамелины). Содержание белков по мере созревания эмали, за счет ограниченного протеолиза, обусловленного раскручиванием полипептидных цепей и раскрытием центров инициации минерализации, резко снижается. На ранних стадиях формирования эмали соотношение амелогенин/энамелин составляет 9/1, в то время как на поздних этапах созревания соотношение амелогенин/энамелин приближается к 1/1. Это свидетельствует о том, что по мере созревания эмали скорость исчезновения амелогенина в десять раз выше энамелина.

Аккумулирующиеся и организующиеся в кристаллы гидроксиапатита при созревании эмали минеральные компоненты способствуют отчуждению энамелобластов от крови, друг от друга, от иных клеток, с последующим выключением из метаболизма. Отмечается дегенерация энамелобластов, их гибель, а зрелая эмаль при этом не содержит регуляторных белков и становится бесклеточной структурой. Данная особенность обеспечивает невозможность протекания в эмали процессов регенерации, а реминерализующий эффект становится возможным благодаря обмену ионов при контакте с ротовой жидкостью. Химический состав эмали по завершению созревания кардинально изменяется, т.к. более

90% белка исчезает. Аминокислотный состав у оставшихся белков изменяется из-за повышения уровня аланина, серина и т.д. Так, на ранних этапах развития эмали кристаллы гидроксиапатита полностью отсутствуют, а уровень белка составляет около 20%. Минеральная фаза зрелой эмали прорезавшегося постоянного зуба превышает 95% и состоит, в основном, из кристаллов гидроксиапатита, а органическая фаза содержит не более 1,3% белка. В процессе созревания эмали в десятки раз сокращается не только содержание белка, но и изменяется структура самой эмалевой белковой матрицы. У эмбриональной ткани белковая матрица представлена гелем, содержащим ограниченное число упорядоченных (организованных) элементов, при этом в зрелой эмали белок обладает высокоупорядоченной структурой. Изменения на этапах созревания эмали носят функционально ориентированный характер. Так, на ранних стадиях амелогенеза белковая матрица аккумулирует белки и минеральные вещества. При этом на завершающих фазах амелогенеза происходит преобразование количественных изменений в качественные, когда накопленные в матрице белки инициируют минерализацию, способствуя образованию высокоструктурированной твердой ткани.

Результаты исследования химического состава поверхностного слоя эмали постоянных зубов на различных этапах минерализации свидетельствуют, что наиболее представленными элементами эмали являются кислород (O), кальций (Ca), фосфор (P), углерод (C). Среди оставшихся элементов, содержание которых превышает 0,01% по массе, установлены азот (N), натрий

(Na), хлор (Cl), магний (Mg), фтор (F), кремний (Si). Оценка химического состава поверхностного слоя эмали постоянных зубов позволяет утверждать, что на этапах созревания (минерализации) определяется выраженная тенденция к увеличению концентрации Ca, P, F, Ca/P соотношения при снижении уровня C, Na, O. Прирост содержания химических элементов в поверхностном слое эмали у пациентов 2-й группы составил: Ca — $7,97 \pm 0,46\%$, P — $2,17 \pm 0,21\%$, F — $33,33 \pm 2,18\%$; у пациентов 3-й группы: Ca — $14,04 \pm 0,93\%$, P — $4,75 \pm 0,34\%$, F — $55,56 \pm 4,08\%$.

По нашему мнению, повышение кариесрезистентности и минерализации за счет увеличения входящих в состав фторапатита $[\text{Ca}_{10}(\text{PO}_4)_6\text{F}_2]$, гидроксиапатита $[\text{Ca}_{10}(\text{PO}_4)_6(\text{OH})_2]$, хлорапатита $[\text{Ca}_{10}(\text{PO}_4)_6\text{Cl}_2]$, карбонатапатита $[\text{Ca}_{10}(\text{PO}_4)_5\text{CO}_3(\text{OH})_2]$ макро- и микроэлементов при созревании эмали обусловлено следующими факторами:

1. Наличие реакции внутрикристаллического ионного обмена в решетке гидроксиапатита с внедрением ионов (Ca^{2+} , PO_4^{3-} , CO_3^{2-} , F^{2-}) с поверхности кристаллов вглубь ионной решетки.
2. Возможность вытеснения изоморфных ионов (антагонистов Ca^{2+}) в кристаллической решетке гидроксиапатита Ca^{2+} или замещение кальцием вакантных мест за счет увеличения концентрации Ca^{2+} в ротовой жидкости.
3. Наличие реакции изоморфного замещения HO^- групп в ионной решетке гидроксиапатита на F^- с образованием гидроксифторапатитов или фторапатитов (фторирование), оказывающей защитный эффект. Это способствует увеличению размеров кристаллов гидроксиапатита за счет усиления преципитации из ротовой жидкости, а также повышает кислотоустойчивость эмали.
4. Значительная суммарная поверхность апатитов минерализованных тканей позволяет им сорбировать не только заряженные частицы, но и электронейтральные молекулы.
5. В поверхностном слое эмали как гиперминерализованной зоне наблюдается максимальная концентрация практически всех минеральных элементов, особенно кальция, фосфора, фтора с постепенным снижением содержания в направлении от поверхности к эмалево-дентинной границе.
6. Максимальная концентрация фтора в поверхностном слое эмали рассматривается как ключевой кариесрезистентный фактор, а также ингибитор патогенной (условно-патогенной) микрофлоры полости рта. Содержа-

ние фтора в более глубоких эмалевых слоях уменьшается, однако Ca/P соотношение возрастает, т.к. по мере приближения к дентино-эмалевой границе повышается численность карбонатапатитов. Повышение молярного Ca/P соотношения в поверхностном слое эмали (пациенты 2-й группы — $5,59 \pm 0,37\%$, пациенты 3-й группы — $9,09 \pm 0,62\%$) при увеличении сроков эмалевого «созревания» (обызвествления) к максимальному уровню (2,0) у подростков 15–16 лет свидетельствует о практически полном завершении процессов минерализации, низкой интенсивности деминерализующих процессов, отсутствии ярко выраженных ионных замещений минеральных составляющих.

При увеличении сроков «созревания» (минерализации) твердых тканей зубов установлено снижение уровня кислорода, углерода и других легких элементов, определяющих органическую основу эмали, а также хлора и натрия. Убыль концентрации химических элементов в поверхностном слое эмали у пациентов 2-й группы составила: O — $3,17 \pm 0,19\%$, C — $4,36 \pm 0,27\%$, Na — $3,39 \pm 0,24\%$; у пациентов 3-й группы: O — $4,83 \pm 0,22\%$, C — $12,33 \pm 0,74\%$, Na — $13,56 \pm 0,86\%$. Вариабельность остальных химических элементов в процентах по массе (магний, хлор, кремний, азот) не имела статистически значимых отличий.

Взаимосвязь морфологических особенностей и химического состава поверхностного слоя эмали постоянных зубов на различных этапах минерализации подтверждается данными сканирующей электронной микроскопии. У зубов со сроком минерализации 6–12 месяцев на эмалевой поверхности четко прослеживаются перикиматии (линии Ретциуса). Перикиматии — участки крайне низкой минерализации, которые располагаются поперечно ходу эмалевых призм и имеют толщину 200–400 нм. На границе перикиматий наблюдается выход эмалевых призм, а сама эмалевая поверхность нечеткая (тусклая), рельефная, с высокой степенью шероховатости. При микроскопическом исследовании эмали зубов детей в ранний период «созревания» выявлены следующие морфологические признаки: гипоминерализованная структура кристаллической решетки гидроксиапатитов с нарушением их пространственной ориентации (хаотичное расположение) и четких границ; изменение глубины расположения органического матрикса; увеличенный размер оболочек и полиморфизм в структуре эмалевых призм (пяти- и шестигранная форма); уменьшенные размеры эмалевых призм в вертикальной и горизонтальной плоско-

стях; снижение плотности упаковки эмалевых призм в единице объема (увеличение межпризменного расстояния и высоты межпризменных промежутков). Совокупность данных морфологических признаков указывает на недостаточно сформированную призматическую структуру эмали вследствие нарушения взаимоотношения минеральной составляющей и органического матрикса, низкий уровень «созревания» (минерализации) ее поверхности, дефицит (недостаток) на поверхности защитного слоя, значительную степень проницаемости «незрелой» эмали, а также наличие дополнительных ретенционных пунктов для микрофлоры. Систематизируя полученные сведения о морфологии поверхности, можно говорить о низкой кариесрезистентности и кислотоустойчивости «незрелой» эмали при высоком риске кариесвосприимчивости у детей в возрасте 11–12 лет (рис. 5).

У пациентов 2-й группы (срок минерализации 13–36 месяцев) перикимати на поверхности зубной эмали менее выражены, и определяется тенденция к их сглаживанию, причем поверхность самих перикиматов гладкая и однородная (однородная). В сравнении с пациента-

ми 1-й группы количество мест выхода эмалевых призм (открытых и закрытых чашеобразных углублений — кратеров) не только в пределах перикиматов, но и на их границах существенно снижено, при этом кратеры на эмалевой поверхности визуально более глубокие и значительно меньше по площади. На эмалевой поверхности появляется блеск, она становится более сглаженной и однородной. Появление царапин, борозд и микротрещин, которые окружают группы эмалевых призм, создавая при этом структуру в форме пчелиных сот, указывает на недостаточную степень минерализации. Электронная микроскопия зубной эмали позволяет установить следующие морфологические признаки: относительная упорядоченность пространственной ориентации кристаллов гидроксиапатита; преобладание приближенных к нормальному (стандартному) размеру в вертикальной и горизонтальной плоскостях эмалевых призм, имеющих аркообразную форму и четкие границы; усредненное количество эмалевых призм на единицу объема (плотность упаковки); незначительное повышение высоты межпризменных промежутков и межпризменных расстояний. По нашему




Рис. 5. Растровая электронная микроскопия поверхности эмали постоянного зуба со сроком минерализации 6–12 месяцев. Увеличение $\times 1500$ (А), $\times 4500$ (Б), $\times 9000$ (В), $\times 30\,000$ (Г).

Fig. 5. Scanning electron microscopy of the enamel surface of a permanent tooth with a mineralization period of 6–12 months. Magnification $\times 1500$ (A), $\times 4500$ (B), $\times 9000$ (B), $\times 30\,000$ (Г).

мнению, откладывающийся на эмалевой поверхности слой минеральных веществ не позволяет в полном объеме выполнять защитную функцию в связи с недостаточным обызвествлением (минерализацией). Визуализация имеющихся морфологических данных свидетельствует, что у детей в возрасте 13–14 лет, в сравнении с детьми 11–12 лет, отмечается улучшение показателей кариесрезистентности и кислотоустойчивости эмали при снижении эмалевой кариесвосприимчивости (рис. 6).

У пациентов 3-й группы (срок минерализации 37–60 месяцев) на эмалевой поверхности отмечается существенное сокращение численности и площади открытых чашеобразных углублений (кратеров) в сравнении с аналогичными показателями пациентов 1-й и 2-й групп. Наружной поверхности эмали как плотной аморфной прозрачной структуре свойственна наибольшая однородность и характерный блеск. При электронной микроскопии эмали зубов детей на завершающих этапах «созревания» выявлены следующие качественные морфологические характеристики: стабильная, пространственно ориентированная микроструктура, которая представлена упоря-

доченными шести- и семигранными аркообразными формами эмалевых призм, имеющими четкие границы; адекватное расположение органического матрикса по глубине; соответствующие нормальным (стандартным) размеры эмалевых призм в вертикальной и горизонтальной плоскостях; высокая плотность упаковки эмалевых призм в единице объема (минимальное межпризменное расстояние и высота межпризменных промежутков). Поверхностный высокопрочный слой отделяет торцевые поверхности эмалевых призм, обеспечивает тем самым изоляцию их контактных поверхностей от агрессивного влияния ротовой жидкости и препятствует истиранию твердых тканей зубами-антагонистами. С нашей точки зрения, у подростков в возрасте 15–16 лет, по отношению к детям младших возрастных категорий, за счет наличия условий для полноценной минерализации существенно снижается общая составляющая (доля) органического вещества и практически полностью завершается процесс «созревания» (обызвествления) эмали. Совокупность визуальных морфологических признаков, свидетельствующих о значительном увеличении степени минерализации эмалевой поверхно-

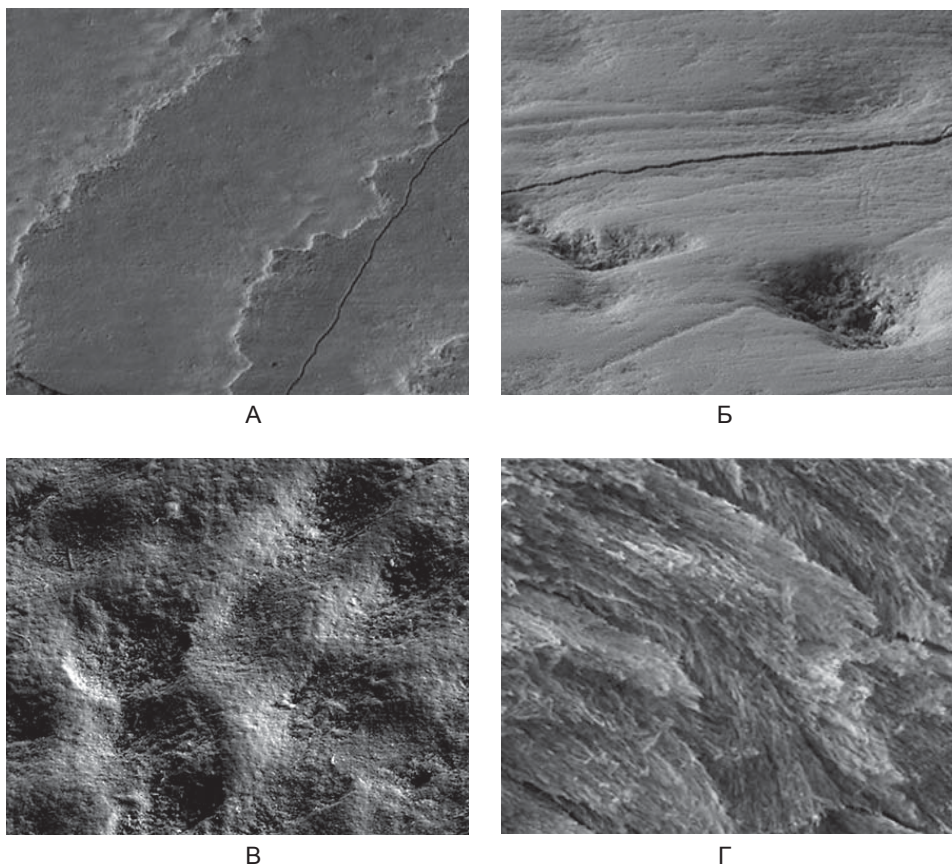


Рис. 6. Растровая электронная микроскопия поверхности эмали постоянного зуба со сроком минерализации 13–36 месяцев. Увеличение $\times 1500$ (А), $\times 6000$ (Б), $\times 9000$ (В), $\times 30\,000$ (Г).

Fig. 6. Scanning electron microscopy of the enamel surface of a permanent tooth with a mineralization period of 13–36 months. Magnification $\times 1500$ (A), $\times 4500$ (Б), $\times 9000$ (В), $\times 30\,000$ (Г).

сти у пациентов 3-й группы в сравнении с пациентами 1-й и 2-й групп указывает на достаточный уровень кариесрезистентности и кислотоустойчивости при минимальной эмалевой кариесвосприимчивости (рис. 7).

Таким образом, анализ полученных результатов свидетельствует о целесообразности применения метода сканирующей электронной микроскопии с системой рентгеновского микроанализа для определения гипоминерализации зубной эмали как состояния, предрасполагающего к кариозному процессу. Установленный минеральный состав поверхностного слоя эмали в виде соотношения весовых количеств химических элементов на этапах третичной минерализации согласуется с опубликованными данными российских и зарубежных авторов [29, 30].

Заключение

Изучение морфологии и химического состава поверхностного слоя зубной эмали методом сканирующей (растровой) электронной микроскопии с системой энергодисперсионного микроанализа дает возможность составить адекватную картину изменений, свойственных различным стади-

ям «созревания» эмали. Высокая разрешающая способность при возможности определения соотношений компонентов органической и неорганической составляющей эмали позволяет выявить очаги недостаточной третичной минерализации, диагностика которых при помощи имеющихся клинических способов (ТЭР-тест, метод витального окрашивания) не представляется возможной.

Результаты электронно-зондового рентгено-спектрального микроанализа концентрации элементов в весовых процентах свидетельствуют, что на этапах «созревания» поверхностного слоя эмали отмечается устойчивая тенденция увеличения содержания Ca, P, F, Ca/P соотношения при снижении C, Na, O.

Специфику макро- и микроэлементного состава, определяющую характер патологических изменений в очаге гипоминерализации, целесообразно использовать для разработки и внедрения кариеспрофилактических (индивидуальных, профессиональных) программ детскому населению. Обоснованное введение реминерализующих и фторсодержащих препаратов,

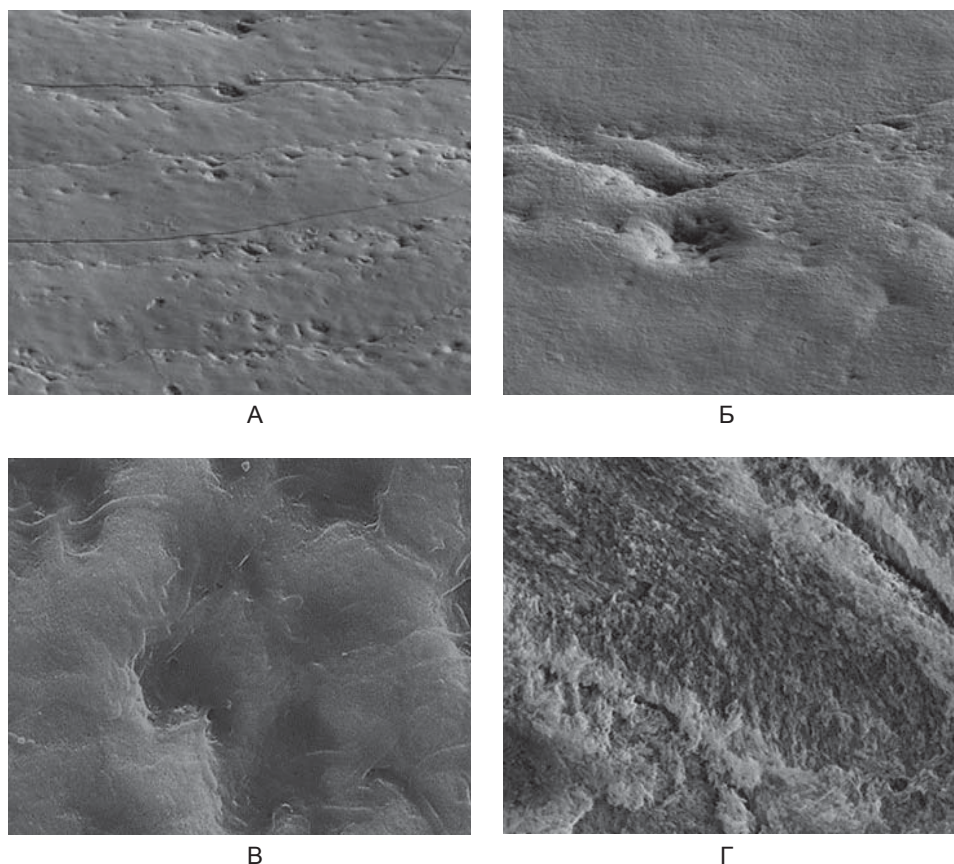


Рис. 7. Растровая электронная микроскопия поверхности эмали постоянного зуба со сроком минерализации 37–60 месяцев. Увеличение $\times 1500$ (А), $\times 6000$ (Б), $\times 9000$ (В), $\times 30000$ (Г).

Fig. 7. Scanning electron microscopy of the enamel surface of a permanent tooth with a mineralization period of 37–60 months. Magnification $\times 1500$ (A), $\times 4500$ (Б), $\times 9000$ (В), $\times 30000$ (Г).

витамино-минеральных комплексов позволит стабилизировать процессы деминерализации, создаст условия для насыщения ротовой жидкости макро- и микроэлементами, повысит кари-

есрезистентность и кислотоустойчивость на молекулярном, тканевом, органном, системном уровнях, а также нормализует эмалевую проницаемость.

Список литературы

- Кулаков А. А., Шестаков В. Т., Колесник А. П., Авраимова О. Г., Сахарова Э. Б., Алимский А. В. *Организация системы профилактики основных стоматологических заболеваний детского населения России. Концепция*. М.: ГЭОТАР-Медиа; 2006. 96 с.
- Cure J. A., Tenuta L. M. Enamel remineralization: controlling the caries disease or treating early caries lesions? *Braz. Oral. Res.* 2009; 23 (Suppl 1):23–30.
- Государственная программа Российской Федерации «Развитие здравоохранения». Утверждена постановлением Правительства Российской Федерации от 26 декабря 2017 г. № 1640 «Об утверждении государственной программы Российской Федерации «Развитие здравоохранения». Министерство здравоохранения Российской Федерации; 2014 [обновлено 26.02.2019]. Доступно: <https://www.rosminzdrav.ru/ministry/programms/health/info>
- Кузьмина Э. М., Янушевич О. О. *Профилактическая стоматология: учебник*. М.: Практическая медицина; 2016. 544 с.
- Быков И. М., Гильмиярова Ф. Н., Доменюк Д. А., Дмитриенко С. В., Иванюта С. О., Будайчиев Г. М.-А. Оценка кариесогенной ситуации у детей с сахарным диабетом первого типа с учетом минерализующего потенциала ротовой жидкости и эмалевой резистентности. *Кубанский научный медицинский вестник*. 2018; 25(4): 22–36. DOI: 10.25207/1608-6228-2018-25-4-22-36
- Доменюк Д. А., Давыдов Б. Н., Зеленский В. А., Карслиева А. Г., Иванчева Е. Н. Системный анализ факторов риска возникновения и развития кариеса у детей с аномалиями зубочелюстной системы. Часть I. *Стоматология детского возраста и профилактика*. 2014; 13(3(50)): 40–47.
- Виноградова Т. Ф. *Атлас по стоматологическим заболеваниям у детей*. М.: МЕДпресс-информ; 2010. 168 с.
- Доменюк Д. А., Ведешина Э. Г., Базиков И. А., Зеленский В. А., Караков К. Г., Гандылян К. С., Порфириадис М. С., Хачатурян Э. Э. Полуколичественная оценка кариесогенной микрофлоры у детей с зубочелюстными аномалиями при различной интенсивности морфофункциональных нарушений. *Медицинский вестник Северного Кавказа*. 2015; 10(3): 238–241. DOI: 10.14300/mnnc.2015.10055
- Domenyuk D. A., Zelensky V. A., Dmitrienko S. V., Anfinogenova O. I., Pushkin S. V. Peculiarities of phosphorine calcium exchange in the pathogenesis of dental caries in children with diabetes of the first type. *Entomology and Applied Science Letters*. 2018; 5(4): 49–64.
- Доменюк Д. А., Давыдов Б. Н., Зеленский В. А., Карслиева А. Г. Оптимизация диагностики кариеса зубов у пациентов с зубочелюстными аномалиями на основе выявления прогностических факторов (Часть I). *Институт стоматологии*. 2014; 3(64): 37–39.
- Сайфуллина Х. М. *Кариес зубов у подростков*. М.: МЕДпресс; 2001 95 с.
- Леонтьев В. К., Кисельникова Л. П., редакторы. *Детская терапевтическая стоматология. Национальное руководство*. М.: ГЭОТАР-Медиа; 2010. 896 с.
- Боровский Е. В., Леонтьев В. К. *Биология полости рта*. М.: Медицинская книга; 2001. 302 с.
- Доменюк Д. А., Карслиева А. Г., Быков И. М., Кочкоян А. С. Оценка кариесогенной ситуации у детей с зубочелюстными аномалиями по микробиологическим и биофизическим показателям ротовой жидкости. *Кубанский научный медицинский вестник*. 2014; 5(147): 36–46.
- Минченя О. В., Яцук А. И., Ковальчук Н. В. *Диагностика и особенности кариеса зубов у детей: Учебное пособие*. Минск: БГМУ; 2011. 40 с.
- Леонтьев В. К., Пахомов Г. Н. *Профилактика стоматологических заболеваний*. М.: Медицина; 2006. 416 с.
- Доменюк Д. А., Давыдов Б. Н., Зеленский В. А., Карслиева А. Г. Оптимизация диагностики кариеса зубов у пациентов с зубочелюстными аномалиями на основе выявления прогностических факторов (Часть II). *Институт стоматологии*. 2014; 4(65): 60–63.
- Курякина Н. В., Морозова С. И. *Кариес и некариозные поражения твердых тканей зубов. Учебное пособие*. С-Пб.: Меди; 2005. 110 с.
- Farah R. A., Swain M. V., Drummond B. K., Cook R., Atieh M. Mineral density of hypomineralised enamel. *J. Dent.* 2010; 38(1): 50–58. DOI: 10.1016/j.jdent.2009.09.002
- Авраимова О. Г., Заборская А. Р. Влияние профилактических мероприятий на созревание эмали зубов у детей (обзор литературы). *Стоматология детского возраста и профилактика*. 2015; 14(4(55)): 3–7.
- Пустовойтова Н. Н. Особенности клинического использования современных систем диагностики и оценки кариеса зубов. *Стоматологический журнал*. 2017; 3: 179–186.

22. Доменюк Д. А., Давыдов Б. Н., Зеленский В. А., Карслиева А. Г., Кочконян А. С. Системный анализ факторов риска возникновения и развития кариеса у детей с аномалиями зубочелюстной системы. Часть II. *Стоматология детского возраста и профилактика*. 2014; 13(4(51)): 51–60.
23. He B., Huang S., Zhang C., Jing J, Hao Y, Xiao L, Zhou X. Mineral densities and elemental content in different layers of healthy human enamel with varying teeth age. *J. Arch. Oral. Biol.* 2011; 56(10): 997–1004. DOI: 10.1016/j.archoralbio.2011.02.015
24. Domenyuk D.A., Konnov V.V., Pichugina E.N., Anfinogenova O.I., Goncharenko A.N., Pushkin S.V. Microcomputed tomography in qualitative and quantitative evaluation of dental enamel demineralization. *Entomology and Applied Science Letters*. 2018; 5(4): 72–83.
25. Аврамова О. Г. Возможности реализации профилактического направления стоматологии России в современных условиях. *Мастро стоматологии*. 2008; 4(32): 80–81.
26. Domenyuk D.A., Zelensky V.A., Rzhepakovsky I.V., Anfinogenova O.I., Pushkin S.V. Application of laboratory and x-ray general studies in early diagnostics of metabolic disturbances of bone tissue in children with autoimmune diabetes mellitus. *Entomology and Applied Science Letters*. 2018; 5(4): 1–12.
27. Велбери Р. Р., Даггал М. С., Хози М. Т., редакторы. *Детская стоматология. Руководство*. Кисельникова Л. П. Пер. с англ. М.: ГЭОТАР-Медиа; 2016. 456 с.
28. Доменюк Д. А., Давыдов Б. Н., Гильмиярова Ф. Н., Порфириадис М. П., Будайчиев Г. М.-А. Оптимизация патогенетической терапии кариеса зубов у детей, страдающих сахарным диабетом первого типа, с учетом методологических принципов персонализированной медицины (Часть I). *Институт стоматологии*. 2018; 4(81): 81–83.
29. Fejerskov O., Kidd E. A. M., Nyvad B., Baelum V. *Dental caries: the disease and its clinical management*. 2nd ed., Oxford; Blackwell Munksgaard; 2008. 616 p. DOI: 10.1038/sj.bdj.2009.374
30. Kunin A. A., Evdokimova A. Y., Moiseeva N. S. Age-related differences of tooth enamel morphochemistry in health and dental caries. *EPMAJ*. 2015; 6(1): 3. DOI: 10.1186/s13167-014-0025-8

References

1. Kulakov A. A., Shestakov V. T., Kolesnik A. P., Avraamova O. G., Sakharova E. B., Alimskii A. V. *Organizatsiya sistemy profilaktiki osnovnykh stomatologicheskikh zabolevaniy detskogo naseleniya Rossii. Kontseptsiya [Organization of the system of prevention of the main dental diseases of the children's population of Russia. Concept]*. Moscow: GEOTAR-Media; 2006. 96 p. (In Russ.).
2. Cure J. A., Tenuta L. M. Enamel remineralization: controlling the caries disease or treating early caries lesions? *Braz. Oral. Res.* 2009; 23 (Suppl 1): 23–30.
3. Gosudarstvennaya programma Rossiiskoi Federatsii «Razvitie zdavookhraneniya» [State program of the Russian Federation “Health Care Development”]. Approved by the decree of the Government of the Russian Federation of December 26, 2017 № 1640 “On approval of the state program of the Russian Federation “Development of Health Care”. Ministry of Health of the Russian Federation; 2014 [updated 26.02.2019]. Available mode: <https://www.rosminzdrav.ru/ministry/programms/health/info> (In Russ.).
4. Kuz'mina E. M., Yanushevich O. O. *Profilakticheskaya stomatologiya: uchebnik [Preventive dentistry: a textbook]*. Moscow: Prakticheskaya meditsina; 2016. 544 p. (In Russ.).
5. Bykov I. M., Gil'miyarova F. N., Domenyuk D. A., Dmitrienko S. V., Ivanyuta S. O., Budaichiev G. M.-A. Evaluation of cariogenic situation in children with type 1 diabetes mellitus given the mineralizing potential of saliva and enamel resistance. *Kubanskii Nauchnyi Meditsinskii Vestnik*. 2018; 25(4): 22–36 (In Russ., English abstract). DOI: 10.25207/1608-6228-2018-25-4-22-36
6. Domenyuk D.A., Davydov B. N., Zelenskii V. A., Karslieva A. G., Ivancheva E. N. System analysis of risk factors for developing caries in children with dentoalveolar anomalies. Part I. *Stomatologiya Detskogo Vozrasta i Profilaktika*. 2014; 13(3(50)): 40–47 (In Russ., English abstract).
7. Vinogradova T. F. *Atlas po stomatologicheskim zabolevaniyam u detei [Children's Dental Atlas]*. M.: MEDpress-inform; 2010. 168 p. (In Russ.).
8. Domenyuk D.A., Vedeshina E. G., Bazikov I. A., Zelenskii V. A., Karakov K. G., Gandylyan K. S., Porfiriadis M. S., Khachatryan E. E. Semiquantitative evaluation of caries microflora in patients with dental and alveolar abnormalities. *Meditsinskii Vestnik Severnogo Kavkaza*. 2015; 10(3): 238–241 (In Russ., English abstract). DOI: 10.14300/mnnc.2015.10055
9. Domenyuk D.A., Zelensky V.A., Dmitrienko S.V., Anfinogenova O.I., Pushkin S.V. Peculiarities of phosphorus calcium exchange in the pathogenesis of dental caries in children with diabetes of the first type. *Entomology and Applied Science Letters*. 2018; 5(4): 49–64.
10. Domenyuk D.A., Davydov B. N., Zelenskii V. A., Karslieva A. G. Optimization of diagnostics for dental caries in patients with dentoalveolar anomalies based on prognostic factors detection (Part I). *Institut Stomatologii*. 2014; 3(64): 37–39 (In Russ., English abstract).
11. Saifullina Kh. M. *Karies zubov u podrostkov [Tooth decay in adolescents]*. Moscow: MEDpress; 2001. 95 p. (In Russ.).
12. Leont'ev V. K., Kisel'nikova L. P., editors. *Detskaya terapevtycheskaya stomatologiya. Natsional'noe rukovodstvo*

- vo [Children's therapeutic dentistry. National leadership]. Moscow: GEOTAR-Media; 2010. 896 p. (In Russ.).
13. Borovskii E. V., Leont'ev V. K. *Biologiya polosti rta [Oral cavity biology]*. Moscow: Meditsinskaya kniga; 2001. 302 p. (In Russ.).
 14. Domenyuk D. A., Karslieva A. G., Bykov I. M., Kochkonyan A. S. Evaluation of cariogenic situation in children with dentoalveolar anomalies based on microbiological and biophysical indicators in oral liquid. *Kubanskii Nauchnyi Meditsinskii Vestnik*. 2014; 5(147): 36–46 (In Russ., English abstract).
 15. Minchenya O. V., Yatsuk A. I., Koval'chuk N. V. Diagnostika i osobennosti kariesa zubov u detei: Uchebnoe posobie [Diagnosis and features of dental caries in children: Tutorial]. Minsk: BGMU; 2011. 40 p. (In Russ.).
 16. Leont'ev V. K., Pakhomov G. N. *Profilaktika stomatologicheskikh zabolevanii [Prevention of dental diseases]*. Moscow: Meditsina; 2006. 416 p. (In Russ.).
 17. Domenyuk D. A., Davydov B. N., Zelenskii V. A., Karslieva A. G. Optimization of diagnostics for dental caries in patients with dentoalveolar anomalies based on prognostic factors detection (Part II). *Institut Stomatologii*. 2014; 4(65): 60–63 (In Russ., English abstract).
 18. Kuryakina N. V., Morozova S. I. *Karies i nekarioznye porazheniya tverdykh tkanei zubov. Uchebnoe posobie [Caries and non-carious lesions of hard tooth tissues. Tutorial]*. Saint-Peterburg: Medi; 2005. 110 p. (In Russ.).
 19. Farah R. A., Swain M. V., Drummond B. K., Cook R., Atieh M. Mineral density of hypomineralised enamel. *J. Dent.* 2010; 38(1): 50–58. DOI: 10.1016/j.jdent.2009.09.002
 20. Avraamova O. G., Zaborskaya A. R. The impact of preventive measures on the maturation of the enamel of the teeth in children (literature review). *Stomatologiya Detskogo Vostrasta i Profilaktika*. 2015; 14(4(55)): 3–7 (In Russ., English abstract).
 21. Pustovoitova N. N. Clinical features of use of the modern diagnostic systems and assessment of dental caries. *Stomatologicheskii Zhurnal*. 2017; 3: 179–186 (In Russ., English abstract).
 22. Domenyuk D. A., Davydov B. N., Zelenskii V. A., Karslieva A. G., Kochkonyan A. S. System analysis of risk factors for developing caries in children with dentoalveolar anomalies. Part II. *Stomatologiya Detskogo Vostrasta i Profilaktika*. 2014; 13(4(51)): 51–60 (In Russ., English abstract).
 23. He B., Huang S., Zhang C., Jing J, Hao Y, Xiao L, Zhou X. Mineral densities and elemental content in different layers of healthy human enamel with varying teeth age. *J. Arch. Oral. Biol.* 2011; 56(10): 997–1004. DOI: 10.1016/j.archoralbio.2011.02.015
 24. Domenyuk D. A., Konnov V. V., Pichugina E. N., Anfinogenova O. I., Goncharenko A. N., Pushkin S. V. Microcomputed tomography in qualitative and quantitative evaluation of dental enamel demineralization. *Entomology and Applied Science Letters*. 2018; 5(4): 72–83.
 25. Avraamova O. G. Vozmozhnosti realizatsii profilakticheskogo napravleniya stomatologii Rossii v sovremennykh usloviyakh [Opportunities for the implementation of the preventive direction of dentistry in Russia in modern conditions]. *Maestro Stomatologii*. 2008; 4: 80–81 (In Russ.).
 26. Domenyuk D. A., Zelensky V. A., Rzhepakovsky I. V., Anfinogenova O. I., Pushkin S. V. Application of laboratory and x-ray general studies in early diagnostics of metabolic disturbances of bone tissue in children with autoimmune diabetes mellitus. *Entomology and Applied Science Letters*. 2018; 5(4): 1–12.
 27. Velberi R. R., Daggal M. S., Khozi M. T., editors. *Detskaya stomatologiya. Rukovodstvo [Children's dentistry. Manual]*. Kisel'nikova L. P. Transl. from Engl. Moscow: GEOTAR-Media; 2016. 456 p. (In Russ.).
 28. Domenyuk D. A., Davydov B. N., Gil'miyarova F. N., Porfiriadis M. P., Budaichiev G. M.-A. Optimization of pathogenetic therapy of caries of teeth in children suffering first type of diabetes, taking into account the methodological principles of personalized medicine. (Part II). *Institut Stomatologii*. 2018; 4(81): 81–83 (In Russ., English abstract).
 29. Fejerskov O., Kidd E. A. M., Nyvad B., Baelum V. *Dental caries: the disease and its clinical management*. 2nd ed., Oxford; Blackwell Munksgaard; 2008. 616 p. DOI: 10.1038/sj.bdj.2009.374
 30. Kunin A. A., Evdokimova A. Y., Moiseeva N. S. Age-related differences of tooth enamel morphochemistry in health and dental caries. *EPMA J.* 2015; 6(1): 3. DOI: 10.1186/s13167-014-0025-8

Сведения об авторах / Information about the authors

Доменюк Дмитрий Анатольевич* — доктор медицинских наук, доцент, профессор кафедры стоматологии общей практики и детской стоматологии Федерального государственного бюджетного образовательного учреждения высшего образования «Ставропольский государственный медицинский университет» Министерства здравоохранения Российской Федерации.

Контактная информация: e-mail: domenyukda@mail.ru, тел.: + 7 (918) 870-12-05;

ул. Мира, д. 310, г. Ставрополь, 355017, Россия.

Чуков Сергей Заимович — доктор медицинских наук, профессор, заведующий кафедрой патологической анатомии Федерального государственного бюджетного образовательного учреждения высшего образования «Ставропольский государственный медицинский университет» Министерства здравоохранения Российской Федерации.

Арутюнова Анна Георгиевна — ассистент кафедры детской стоматологии, ортодонтии и челюстно-лицевой хирургии Федерального государственного бюджетного образовательного учреждения высшего образования «Кубанский государственный медицинский университет» Министерства здравоохранения Российской Федерации.

Иванюта Олег Олегович — студент Федерального государственного бюджетного образовательного учреждения высшего образования «Ставропольский государственный медицинский университет» Министерства здравоохранения Российской Федерации.

Есауленко Елена Евгеньевна — доктор биологических наук, доцент, профессор кафедры фундаментальной и клинической биохимии Федерального государственного бюджетного образовательного учреждения высшего образования «Кубанский государственный медицинский университет» Министерства здравоохранения Российской Федерации.

Дмитриенко Сергей Владимирович — доктор медицинских наук, профессор, заведующий кафедрой стоматологии Пятигорского медико-фармацевтического института — филиала Федерального государственного бюджетного образовательного учреждения высшего образования «Волгоградский государственный медицинский университет» Министерства здравоохранения Российской Федерации.

Dmitry A. Domyuk* — Dr. Sci. (Med.), Assoc. Prof., Department of General Practice and Pediatric Dentistry, Stavropol State Medical University, Ministry of Healthcare of the Russian Federation.

Contact information: e-mail: domenyukda@mail.ru, tel.: +7 (918) 870-12-05;

Mira str., 310, Stavropol, 355017, Russia.

Sergey Z. Chukov — Dr. Sci. (Med.), Prof., Head of Department, Department of Pathological Anatomy, Stavropol State Medical University, Ministry of Healthcare of the Russian Federation.

Anna G. Arutyunova — Research Assistant, Department of Pediatric Dentistry, Orthodontics and Maxillofacial Surgery, Kuban State Medical University, Ministry of Healthcare of the Russian Federation.

Oleg O. Ivanuta — Student, Stavropol State Medical University, Ministry of Healthcare of the Russian Federation.

Elena E. Yesaulenko — Dr. Sci. (Biology), Assoc. Prof., Department of Fundamental and Clinical Biochemistry, Kuban State Medical University, Ministry of Healthcare of the Russian Federation.

Sergey V. Dmitrienko — Dr. Sci. (Med.), Prof., Head of Department, Department of Dentistry, Pyatigorsk Medical and Pharmaceutical Institute — Branch of the Volgograd State Medical University, Ministry of Healthcare of the Russian Federation.

* Автор, ответственный за переписку / Corresponding author